

Трудный случай дифференциальной диагностики диссеминированного туберкулеза легких

Н. Н. Макарьянц, Е. И. Шмелёв, Л. Н. Лепёха, М. А. Багиров, Н. Л. Карпина

Центральный научно-исследовательский институт туберкулеза, г. Москва

Диссеминированные легочные заболевания представлены большой группой нозологий, в числе которых саркоидоз, туберкулез, экзогенный аллергический альвеолит, метастатическое поражение легких и другие. Постановка диагноза зачастую вызывает большие сложности и требует от клинициста выполнения определенного алгоритма действий и правильной интерпретации полученных результатов. В данном клиническом случае продемонстрирована необходимость комплексного обследования пациента с использованием клинических, функциональных, микробиологических и морфологических методов. Показана важность обязательной морфологической верификации при наличии симптома диссеминации в легких.

Ключевые слова: диссеминация, компьютерная томография органов грудной клетки, чрезбронхиальная биопсия, бронхоальвеолярный лаваж, туберкулиновые тесты, кислотоустойчивые микобактерии, гранулематоз, саркоидоз, диссеминированный туберкулез.

Disseminated Lung Tuberculosis: Difficult Case of Differential Diagnosis

N. N. Makariyants, E. I. Shmeliov, L. N. Lepyokha, M. A. Bagirov, N. L. Karpina

Central Tuberculosis Research Institute, Moscow

Disseminated pulmonary diseases is a large group of entities, including sarcoidosis, tuberculosis, extrinsic allergic alveolitis, lung metastases, and others. Diagnosing is often challenging and requires that a clinician takes certain measures as part of a care algorithm and correctly interprets the results. The described clinical case demonstrates that patients need a comprehensive examination, including clinical and functional investigations, microbiology, and morphology. It highlights the importance of morphological confirmation in patients with a disseminated pulmonary disease.

Keywords: dissemination, chest computed tomography, transbronchial biopsy, bronchoalveolar lavage, tuberculin tests, acid-fast Mycobacterium, granulomatosis, sarcoidosis, disseminated tuberculosis.

У пациентки В., 44 лет, стоматолога по профессии, при прохождении медицинского обследования в сентябре 2014 г. были впервые выявлены изменения в легких диссеминированного характера (рис. 1А, Б). До этого в течение 5–6 лет рентгенологическое исследование легких не проводилось. Жалоб не предъявляла. Обратилась за консультацией в ФГБНУ «Центральный научно-исследовательский институт туберкулеза», где на амбулаторном этапе обследования ей были выполнены туберкулиновые тесты: проба Манту с 2 ТЕ — 5 мм, диаскинтест — 10 мм, а также бронхоальвеолярное исследование (08.10.2014) со взятием бронхоальвеолярного лаважа (БАЛ), комплексом биопсий и последующим цитоморфологическим и микробиологическим исследованием полученного материала.

Эндоскопическая картина без особенностей. В цитограмме БАЛ: альвеолярных макрофагов — 88%, лимфоцитов — 7%, нейтрофилов — 0%, эозинофилов — 5%.

При проведении цитологического исследования материалов чрезбронхиальной биопсии легких были выявлены группы клеток цилиндрического эпителия, единичные макрофаги, лимфоциты, тучные клетки, небольшие участки фиброза. Кислотоустойчивых микобактерий (КУМ) нет.

Гистологическое исследование материалов чрезбронхиальной биопсии легкого показало следующее: фрагмент стенки бронха с выраженным перибронхиальным и

периваскулярным фиброзом, в легочной ткани небольшая лимфоидно-макрофагальная инфильтрация и признаки незавершенного фагоцитоза. Имеется одна отдельно лежащая макрофагально-гистиоцитарная гранулема с пояском склероза. **Заключение:** картина соответствует хроническому гранулематозному воспалению. Результаты микробиологического исследования: КУМ нет, ДНК микобактерий туберкулеза (МБТ) методом ПЦР не найдены, посев БАЛ на КУМ отрицательный.

Учитывая профессиональный анамнез пациентки, наличие у нее контакта с различными стоматологическими материалами, отсутствие жалоб, макрофагально-эозинофильный характер БАЛ, морфологическую картину материалов чрезбронхиальной биопсии легкого и положительные результаты туберкулиновых тестов, мы включили в дифференциальный ряд экзогенный аллергический альвеолит, саркоидоз легких, диссеминированный туберкулез легких. Рекомендована госпитализация в отдел дифференциальной диагностики ФГБНУ «ЦНИИТ» для верификации диагноза.

Больная была госпитализирована 28.10.2014. Состояние при поступлении удовлетворительное, жалоб нет. Пациентка нормостенического телосложения, дыхание везикулярное, хрипов нет. Периферические лимфоузлы не увеличены. Показатели клинического и биохимического анализов крови в норме.

Багиров Мамед Адильевич — д. м. н., профессор, руководитель отдела торакальной хирургии ФГБНУ «ЦНИИТ». 107564, г. Москва, Яузская аллея, д. 2. E-mail: bagirov60@gmail.com

Карпина Наталья Леонидовна — д. м. н., заведующая отделением консультации ФГБНУ «ЦНИИТ». 107564, г. Москва, Яузская аллея, д. 2. E-mail: redaktor@rusmg.ru

Лепёха Лариса Николаевна — д. б. н., профессор, руководитель лаборатории патоморфологии ФГБНУ «ЦНИИТ». 107564, г. Москва, Яузская аллея, д. 2. E-mail: lep3@yandex.ru

Макарьянц Наталья Николаевна — д. м. н., ведущий научный сотрудник отдела дифференциальной диагностики туберкулеза легких и экстракорпоральных методов лечения ФГБНУ «ЦНИИТ». 107564, г. Москва, Яузская аллея, д. 2. E-mail: toman4000@yandex.ru

Шмелёв Евгений Иванович — д. м. н., профессор, руководитель отдела дифференциальной диагностики туберкулеза легких и экстракорпоральных методов лечения ФГБНУ «ЦНИИТ». 107564, г. Москва, Яузская аллея, д. 2. E-mail: eishmelev@mail.ru

При исследовании ФВД было выявлено умеренное снижение вентиляционной способности легких по смешанному типу. ЖЕЛ — 68% д. в., ОФВ₁ — 64% д. в., МСВ75 — 48% д. в., МСВ50 — 55% д. в., МСВ25 — 79% д. в., РаО₂ — 73 мм рт. ст., РаСО₂ — 38 мм рт. ст.

На КТ органов грудной клетки (КТ ОГК), выполненной в сентябре 2014 г., легочный рисунок деформирован за счет уплотнения соединительной ткани интерстиция на уровне дольковых и внутримальковых структур. Мелкие полиморфные очаговые тени перибронховаскулярной и перилимфатической локализации образуют небольшие конгломераты и участки инфильтрации по типу «матового стекла». Отмечается «цепочечное» расположение очагов в субплевральных отделах по *linia circumscripta*. Выражены симптомы центрилобулярной эмфиземы, в области верхушек легких — парасептальная эмфизема. Субплеврально в проекции верхних долей — буллезная эмфизема.

Внутригрудные лимфатические узлы не увеличены, в них визуализируются мелкие кальцинаты. Просветы бронхов свободные. Стенки их уплотнены. **Заключение:** рентгеносемиотика свидетельствует в пользу диссеминированного туберкулеза легких лимфогенного генеза (см. рис. 1А, Б).

Пациентке была произведена видеоассистированная торакоскопия с резекцией сегмента С4 справа с частичной плеврэктомией 05.11.2014. При осмотре плевры на всем протяжении гиперемирована, утолщена. По всему легкому пальпируется очагово-сливная просовидная плотная диссеминация. Микробиологическое исследование операционного материала: КУМ и ДНК МБТ методом ПЦР не обнаружены.

Результаты цитологического исследования операционного материала: выраженная лимфоидная и макрофагальная реакция, скопления эпителиоидных клеток, клетки Пирогова — Лангханса, участки кругового фиброза, напоминающие гранулемы в стадии фиброизирования. **Заключение:** гранулематоз. Картина может соответствовать саркоидозу или продуктивной стадии туберкулезного воспаления.

При гистологическом исследовании операционного материала обнаружено, что в ткани легкого имеются множественные гранулемы в интерстиции. Часть из них склерозируется, некоторые казеифицируются. Перибронхиолярно имеются свежие бугорки. Отмечаются фокусы деструкции стенок бронхиол. **Заключение:** диссеминированный туберкулез (рис. 2).

Таким образом, на основании данных проведенного обследования пациентке установлен клинический диагноз: диссеминированный туберкулез легких. МБТ нет. Назначено

лечение по первому режиму противотуберкулезной терапии: рифампицин 0,45 мг, изониазид 0,6 мг, пиперазинид 1,5 мг, этамбутол 1,2 мг, витамины группы В, гепатопротекторы.

Однако через 50 дней после назначения терапии у больной появились жалобы на одышку и признаки нарастания бронхиальной обструкции по показателям МСВ75 (32% д. в.), МСВ50 (36% д. в.), МСВ75 (56% д. в.). Была выполнена КТ ОГК (январь 2015), на ней зарегистрирована отрицательная динамика: появление легочной инфильтрации по типу «матового стекла» и нарастание диссеминированных изменений (рис. 3).

Специалисты института усомнились в правильности установленного диагноза. С одной стороны, в пользу наличия у пациентки туберкулеза свидетельствовали ее профессиональный анамнез (возможный контакт с больными туберкулезом), положительные туберкулиновые тесты, характерная картина КТ и результаты морфологического исследования операционного материала. С другой стороны, отсутствие клинической симптоматики (в том числе признаков туберкулезной интоксикации) при большой распространенности процесса, макрофагально-эозинофильный характер БАЛ, отсутствие МБТ во всех полученных диагностических материалах вызвали сомнение в данном диагнозе.

Было принято решение о проведении расширенного патоморфологического консилиума для пересмотра препаратов операционного материала. Применена дополнительная окраска по Ван Гизону (специфическое окрашивание на наличие

Рис. 2. Гистологическое исследование операционного материала 05.11.2014. Окраска гематоксилин-эозином. Фото авторов

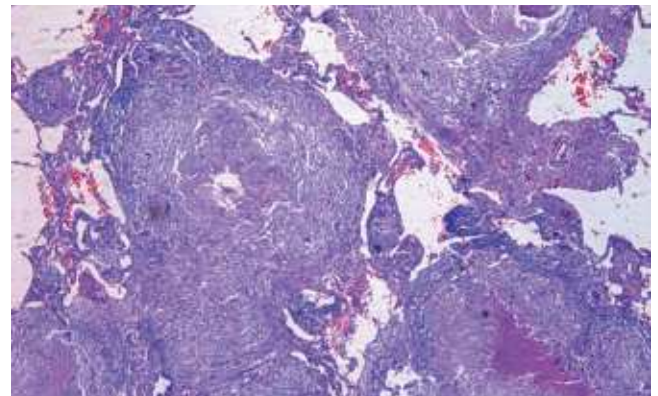


Рис. 1. Компьютерная томограмма органов грудной клетки при первичном обращении в 2014 г. Фото авторов

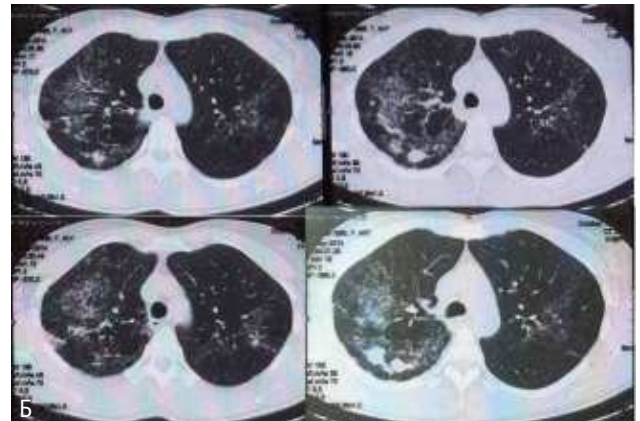
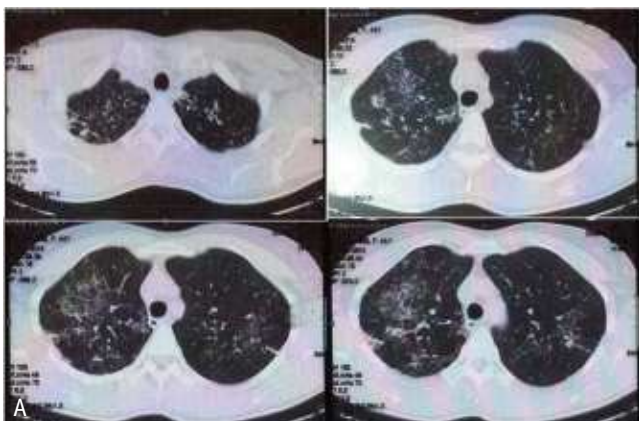
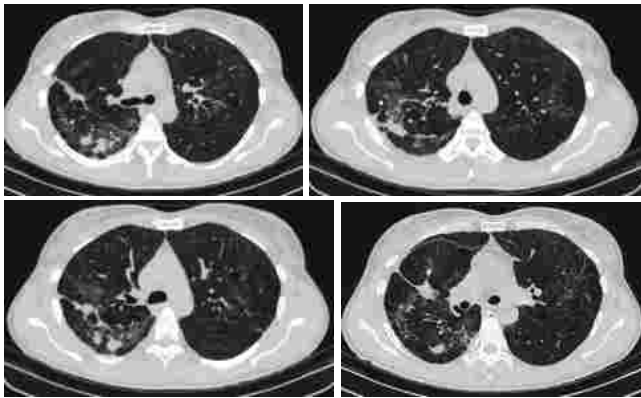


Рис. 3. Компьютерная томограмма органов грудной клетки от 15.01.2015 — отрицательная динамика в процессе лечения. Фото аторов



соединительной ткани), при которой выявлены многочисленные туберкулезные гранулемы в плотной фиброзной капсуле с участками казеоза в центре (рис. 4). Участники консилиума дали однозначное заключение: диссеминированный туберкулез легких, продуктивная стадия воспаления. В это же время стал известен результат посева операционного материала: посев на МБТ положительный, чувствительность сохранена ко всем классам противотуберкулезных препаратов, в том числе к тем, которые пациентка принимала.

В связи с вышеизложенным, полученную отрицательную динамику при КТ ОГК мы расценили как развитие лекарственного альвеолита в ответ на применение противотуберкулезной химиотерапии. Клинический диагноз с учетом полученных данных сформулировали следующим образом: Диссеминированный туберкулез легких. Лекарственный альвеолит.

Была произведена коррекция терапии: к противотуберкулезным препаратам (рифампицин 0,45 мг; изониазид 0,6 мг; пиразинамид 1,5 мг; этамбутол 1,2 мг) добавлены системные глюкокортикостероиды (преднизолон) в дозе 15 мг в сутки. Через месяц скорректированного лечения (всего за время терапии в стационаре пациентка приняла 80 доз химиопрепаратов) показатели ФВД нормализовались: ЖЕЛ — 85% д. в., ОФВ₁ — 80% д. в., МСВ75 — 63% д. в., МСВ50 — 87% д. в., МСВ25 — 79% д. в. При контрольной КТ ОГК зарегистрирована положительная динамика в виде частичного рассасывания и уплотнения интерстициальных изменений в легочной ткани (рис. 5).

ЗАКЛЮЧЕНИЕ

Данный клинический случай демонстрирует сложность диагностики диссеминированных процессов в легких даже при получении информационно значимого диагностического материала. В описанном примере у пациентки отсутствовали жалобы, в связи с чем рентгенологическое обследование не выполнялось в течение нескольких лет, поэтому неизвестна была

Рис. 4. Гистологическое исследование операционного материала. Окраска по Ван Гизону. Фото аторов

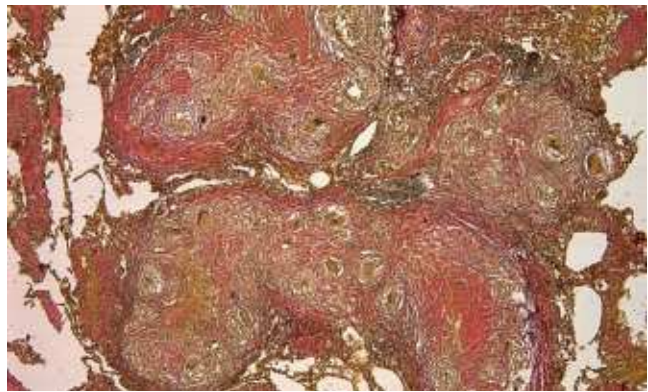
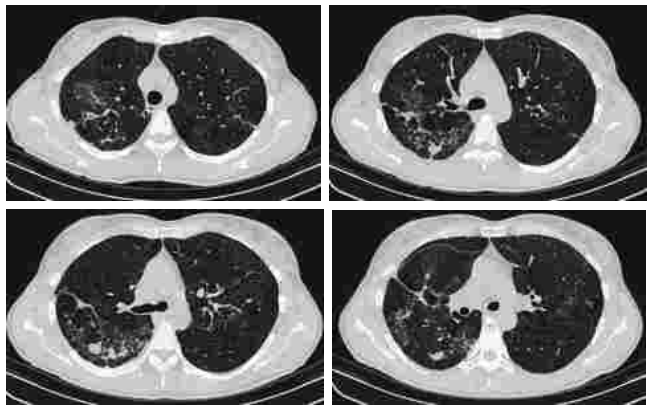


Рис. 5. Компьютерная томограмма органов грудной клетки от 14.02.2015 — положительная динамика. Фото аторов



и давность заболевания. Отсутствие микобактерий туберкулеза в полученном диагностическом материале (бронхоальвеолярном лаваже, чрезбронхиальной биопсии легкого, операционном материале) заставляло изначально сомневаться в правомерности диагноза туберкулеза, а отрицательная клиническая и рентгенологическая динамика в процессе лечения также усиливали сомнения. Однако комплексное морфологическое и микробиологическое исследование материала, полученного при расширенной биопсии с помощью хирургической видеоассистированной торакокопии, позволило правильно установить диагноз и назначить адекватную терапию.

Трудность заключалась и в том, что продуктивный туберкулез сам по себе достаточно плохо поддается лечению в связи с наличием плотных фиброзных капсул вокруг туберкулезных гранулем, и развившийся вследствие приема противотуберкулезных препаратов лекарственный альвеолит усложнял и диагностический, и терапевтический процессы. **Д**

Библиографическая ссылка:

Макарьянц Н. Н., Шмелёв Е. И., Лепёха Л. Н., Багиров М. А. и др. Трудный случай дифференциальной диагностики диссеминированного туберкулеза легких // Доктор.Ру. 2016. № 11 (128). С. 59–61.